Aus der Universitäts-Augenklinik zu Heidelberg.
Direktor: Geh. Hofrat Prof. Dr. Vogt-Wegenmann.

Lane Medical Library

Über einige Fälle von Sehnervenerkrankungen durch Hypophysentumor

*

Inaugural-Dissertation

zur

Erlangung der Doktorwürde

einer

Hohen Medizinischen Fakultät

der

Ruprecht-Karls-Universität Heidelberg

Vorgelegt von

Gertrud Schneider

aus

Neunkirchen
(Saar)

1930

Buchdruckerei Fr. Lamade / Walldorf bei Heidelberg

Gedruckt mit Genehmigung der Medizinischen Fakultät
der Universität Heidelberg.

Dekan:
Prof. Dr. Schmincke

Referent:
Geh. Hofrat Prof. Dr. Wagenmann

Meinen lieben Eltern.

Digitized by the Internet Archive
in 2026

https://archive.org/details/IA40153303_0047

Im Jahre 1909 unternahm es Béclère als Erster, die Hypophysomegalie mit Röntgenstrahlen zu behandeln. Er ließ sich dabei von den guten Erfolgen leiten, die die Röntgentherapie bei Basedow hatte und sagte sich, wenn es wahr ist, daß die Akromegalie und der Riesenwuchs die Folge einer Hyperaktivität des Gehirnanhangs sind, wie Basedow die Folge der Hyperfunktion der Schilddrüse, so muß es gerechtfertigt scheinen, von der Röntgeneinwirkung auf die Hypophyse eine Verminderung ihrer Hyperfunktion zu erwarten. Etwa gleichzeitig mit ihm veröffentlichte Gramegna (1909) eine Beobachtung auf diesem Gebiete und 1912 folgten ausführliche Publikationen von Béclère und Jaugeas über mehrere behandelte Fälle. Nach Béclère's Erfahrungen kann durch die Röntgentherapie eine Verkleinerung der vergrößerten Drüse und ihre Funktionsverminderung herbeigeführt werden. Die Volumensverminderung der Hypophyse zeigt sich zunächst in der Abnahme der Kompressionserscheinungen, in der Besserung oder dem Verschwinden der Kopfschmerzen, des Schwindels, dem Erbrechen, hauptsächlich aber in dem Rückgang der Sehstörungen, in der Zunahme der Sehschärfe und in einer Erweiterung des vorher stark eingeschränkten Gesichtsfeldes.

Später haben dann vor allem Stock, Küpferle und Szilly sich mit der Frage der Röntgenbestrahlung von Hypophysentumoren befaßt und die von ihnen beobachteten Fälle veröffentlicht. Aus ihren Berichten ergibt sich, daß mindestens 50% der der Rö-Bestrahlung zugeführten Fälle von Hypophysentumor eine wesentliche Besserung vor allem des Sehvermögens erfahren. Wenn man dagegen die Erfolge der Operation – auch bei

Operateuren, die über große Erfahrung verfügen – hält, Operationen, die stets sehr lebensgefährlich sind (Mortalität nach chirurgischen Methoden ca. 36%, nach rhinologischen ca. 14%), so muß man verlangen, daß, ehe eine Operation ausgeführt wird, eine Röntgenbestrahlung stattgefunden hat. Man kann dies um so ruhiger tun, da durch die Röntgenbestrahlung die Operationsmöglichkeit weder gestört noch dem Kranken irgend ein ernstlicher Schaden zugefügt wird.

In den letzten Jahren sind in unserer Klinik vier derartige Fälle zur Beobachtung gekommen, die ich im folgenden kurz beschreiben möchte.

Fall I.

44jährige Kaufmannsfrau L. G. aus V.

Anamnese: Patientin wird am 6. 5. 29 von Dr. W. in S. geschickt. Sie kam am 2. 4. zu ihm in die Sprechstunde mit Klagen über Kopfweh und Flimmern.

Visus: damals R $^5/_6$, L $^5/_8$.

Das Gesichtsfeld war o. B.

Farben wurden L central etwas schlechter erkannt.

Frau G. kam erst am 30. IV. wieder:

$$\text{Visus: } \begin{cases} \text{R } {}^5/_8 \\ \text{L } {}^5/_{50} \end{cases}$$

Beiderseits fand sich deutliche Einschränkung für Farben und auch für Weiß in der temporalen Gesichtsfeldhälfte.

Bei der Aufnahme in die hiesige Klinik klagt Patientin über viel Kopf- und starke Rückenschmerzen.

Befund:

$$\text{Visus: } \begin{cases} \text{R} + 0{,}5\text{ D} = {}^5/_{15}, + 2{,}0\text{ D } \frac{0{,}2}{0{,}5} \\ \text{L} + 0{,}5\text{ D} = {}^5/_{50}, + 2{,}0\text{ D} = \text{N } 5{,}0 \end{cases}$$

Pupillen reagieren träge, besonders L. Keine Druckempfindlichkeit. R werden Farben richtig erkannt, L großes Centralskotom für Farben.

Ophth.: Papillen nicht ganz scharf begrenzt, Gefäße eng, leichtes Netzhautoedem.

Patientin hat keine Sensibilitätsstörungen; Reflexe o. B. Kein Intensionstremor, kein Mystagmus; sieht fahl aus, hat nie Erbrechen gehabt, leichte Oedeme. Wa R negativ.

Se. cf. Schema S. 7.

7. V. 29.

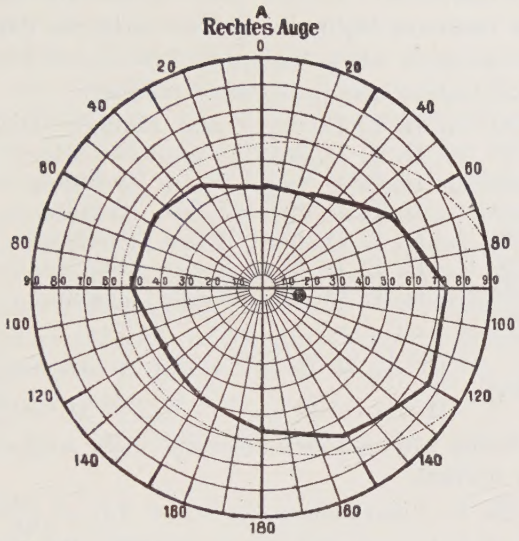

7. V. 29.

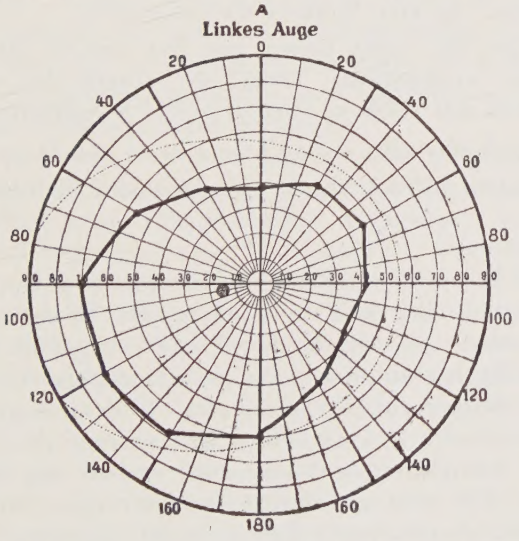

Die Untersuchung am 8. 5. in der hiesigen Hals-, Nasen- und Ohrenklinik ergibt:
Nichts von Erkrankung der Nase oder Nebenhöhlen. Dagegen zeigt die Profilröntgenaufnahme eine Aufhel-

lung an den Proc. clinoidei post. Auch die Schläfenschuppe erscheint recht dünn, aber nicht so, daß man es ohne weiteres als pathologisch bezeichnen könnte.

9. V. 29 Beginn mit Röntgenbestrahlung.
10. V. 29 $^1/_{10}$ H. E. D. bei 3 mm Zinfilter (Dickfilter)
11. V. 29 $^1/_5$ H. E. D. bei 0,5 mm Zinkfilter
13. V. 29 $^1/_{10}$ H. E. D. bei 3 mm Zinkfilter
14. V. 29 $^1/_5$ H. E. D. bei 0,5 mm Zinkfilter
15. V. 29 $^1/_{10}$ H. E. D. bei 3 mm Zinkfilter
16. V. 29 $^1/_5$ H. E. D. bei 0,5 mm Zinkfilter
17. V. 29 $^1/_{10}$ H. E. D. bei 3 mm Zinkfilter
17. V.

Visus: $\begin{cases} R + 5{,}0\ D = {}^5/_5 - {}^5/_4, + 3{,}0 = \frac{0{,}3}{0{,}4} \\ L + 0{,}5\ D = {}^5/_5 - {}^5/_4, + 3{,}0 = \frac{0{,}3}{0{,}4} \end{cases}$

18. V. Keine bitemporalen Skotome mehr nachweisbar. Ophth.: normal.

25. V. Visus beiderseits $^5/_5 + 1{,}0 = \frac{0{,}3}{0{,}4}$

Se. frei. Ophth. normal.
Entlassen. In vier Wochen wiederbestellt.

24. 6. 29: Pat. sieht besser aus, hat sich in der Zwischenzeit wohlgefühlt. Hatte nur einmal bei starker Hitze und bei starkem Husten etwas Kopfschmerzen.

Visus beiderseits $+ 0{,}5\ D = {}^5/_4 + 1{,}0\ D = \frac{0{,}3}{0{,}4}$

Farben werdee richtig erkannt, kein Skotom.

Epikrise.

Bei der Patientin handelte es sich um eine Hypophysenaffektion, die noch im Anfang der Erscheinungen stand, sodaß der durch den Tumor ausgeübte Druck noch nicht imstande war, zu einer Atrophie der temporalen Sehnervenhälfte zu führen. Frau G. zeigte auch sonst keinerlei Zeichen einer Erkrankung der Hypophyse. Lediglich das Röntgenbild verhalf uns zur Diagnose. Die oben erwähnten Veränderungen (Atrophie der Proc. clinoid. post.) ließen darauf schließen, daß es sich wohl um einen extrasellären Hypophysentumor handelt. Die geringe Ausdehnung der Knochenveränderung ebenso wie die erst seit etwa 4 Wochen aufgetretenen Sehstörungen und der ophthalmoskop. Befund

sprachen für einen erst seit kurzem im Wachstum begriffenen Tumor; das rasche nichtdestruierende Wachstum für einen Tumor benigner Art. Die Annahme, daß es sich um ein eosinophiles Adenom (der häufigste gutartige Tumor der Hypophyse) handelt, wird gestützt durch die Tatsache der sofortigen Reaktion auf die Röntgenbestrahlung. Gleich wie für die anderen Tumoren gilt auch für die Hypophysentumoren die Erfahrung der Strahlentherapie, daß rasch wachsende Tumoren leichter und ausgiebiger zu beeinflussen, langsam wachsende widerstandsfähiger sind. Im vorliegenden Falle war es möglich, durch eine einmalige Röntgenbestrahlungskur den Visus von R $^5/_8$ und L $^5/_{50}$ auf $^5/_4$ beiderseits zu bessern.

Fall II.

29jähriger Bankbeamter H. F. aus W.

Anamnese: Patient wird am 22. 4. 1929 von Dr. K. in W. geschickt mit Verdacht auf retrobulbären Tumor, den er dem Pat. vorgeschlagen hat, durch die Krönlein-'sche Operation diagnostizieren, evtl. entfernen zu lassen. Vater in mittlerem Alter gestorben.

Mutter und eine Schwester adipös, sonst gesund.

Seit dem 12. Lebensjahr in dauernder hausärztlicher Behandlung wegen zunehmender Adipositas. Mehrere Jahre mit Organpräparaten behandelt. Gelegentliche Badekuren in Mergentheim sind mehr oder minder erfolglos gegen die Fettsucht unternommen worden. Mitte Februar ds. Js. bemerkte Patient Doppelsehen. Der aufgesuchte Augenarzt Dr. K. in W. konstatierte: L leichte Protrusio bulbi, die dann stetig zunahm und am 22. 4. 8 mm Hertel beträgt. Außerdem fand sich L eine Ophthalmoplegia ext. et. int. sowie Hypästhesie des linken Trigeminus. Der hinzugezogene Rhinologe fand einen durch Röntgenaufnahme bestätigten positiven Befund in Gestalt der Affektion der Nebenhöhlen. Am 2. 4. wurden Stirn und Keilbeinhöhle und die sämtlichen Siebbeinzellen ausgeräumt. Es schloß sich ein Erysipel an, das nach Eigenblutinjektionen nach 3 Tagen abheilte.

Da Kompressionserscheinungen am Opticus auftraten, wurde Pat. am 22. 4. hierher überwiesen.

Befund:

Mittelgroßer adipöser Mann (Gew. 248 Pf.) mit starker Fettentwicklung besonders an der Brust und am Bauch. Fehlen jeglichen Bartwuchses, hohe Fistelstimme, ausgesprochene Hypoplasie des Genitales.

Visus: $\begin{cases} R = {}^{5}/_{5} = E \\ L = 0{,}75 = {}^{5}/_{15}, + 7{,}0\ D = \frac{0{,}14}{0{,}5} \end{cases}$

L. Exophthalmus, mäßig starke Resistenzvermehrung. Ptosis, totale Ophthalmoplegie. Auge ganz unbeweglich. Pupille weit.

Ophthal. R normal, auch L keine Besonderheiten.

Se. ef. Schema S. 11.

Verlauf:

22. IV. Röntgenaufnahme zeigt die Keilbeinhöhle sehr weit, die hintere Wand auffällig dünn. Die Proc. clinoid. ant. et. post. sind fast gänzlich verschwunden. Auch die Fiss. orb. sup erscheint weit. Die Kieferhöhle ist etwas verschattet, aber nicht so, daß ihre Erkrankung sicher behauptet werden könnte.

Pat. wird am 24. IV. mit dem Rat, sich einer Röntgenbestrahlungskur zu unterziehen, entlassen. Am 26. IV. Aufnahme zur Bestrahlung. Erhält 15 Bestrahlungen, die ohne wesentliche Beschwerden ertragen werden und zwar:

26. IV.	29	1/5	H. E. D. bei	0,5	mm	Zinkfilter
27. IV.	29	1/5	H. E. D. bei	0,5	mm	Zinkfilter
28. IV.	29	1/5	H. E. D. bei	0,5	mm	Zinkfilter
30. IV.	29	1/5	H. E. D. bei	0,5	mm	Zinkfilter
1. V.	29	1/5	H. E. D. bei	0,5	mm	Zinkfilter
2. V.	29	1/10	H. E. D. bei	3	mm	Zinkfilter (Dickf.)
3. V.	29	1/10	H. E. D. bei	3	mm	Zinkfilter „
4. V.	29	1/10	H. E. D. bei	3	mm	Zinkfilter „
6. V.	29	1/10	H. E. D. bei	3	mm	Zinkfilter „
7. V.	29	1/10	H. E. D. bei	3	mm	Zinkfiiter „
8. V.	29	1/10	H. E. D. bei	3	mm	Zinkfilter „
10. V.	29	1/10	H. E. D. bei	3	mm	Zinkfilter „
11. V.	29	1/10	H. E. D. bei	3	mm	Zinkfilter „
13. V.	29	1/10	H. E. D. bei	3	mm	Zinkfilter „

14. V. 29 $^{1}/_{10}$ H. E. D. bei 3 mm Zinkfilter (Dickf.)
Se cf. Schema.

24. IV. 29

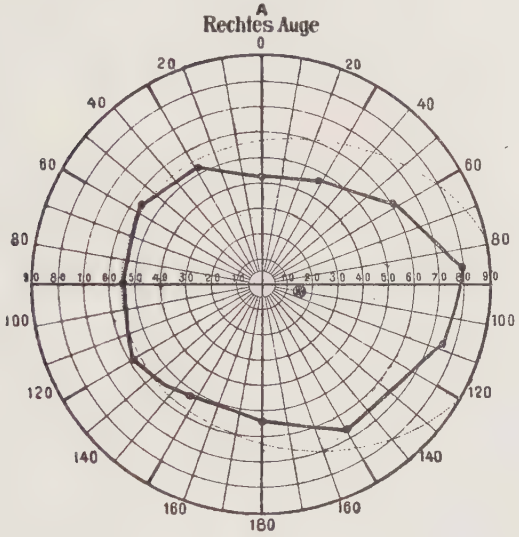

24. IV. 29

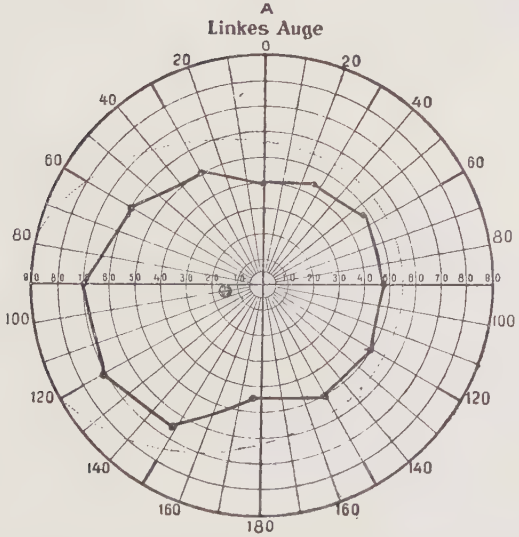

13. V. Erheblich an Körpergewicht abgenommen, fühlt sich wohl. Se. temporal frei.

14. V. Entlassen, Ord. in 5 Wochen re.

10. VI. Pat. hat 15 Pfund abgenommen.

Das L Oberlid kann etwas gehoben werden, ebenso fängt Bewegung nach oben innen und unten an. Subjektiv und objektiv bedeutende Besserung. Nimmt die Arbeit wieder auf. Zur Röntgenbestrahlung in 2 Wochen wiederbestellt.

Am 14. VI. erkrankt Pat. mit Schnupfen, Kopfschmerzen, allgemeinem Unwohlsein. Bekommt durch die Nase gar keine Luft mehr und sucht deshalb die hiesige Ohrenklinik auf, wo beide Nasenseiten mit Tumormassen angefüllt gefunden werden. Die Operation (Ausräumnng der rechten Nasenseite mit Conchotom) wird wegen starker Neigung zum Bluten vorzeitig beendet. Die entfernten Tumormassen sind ein polypösschwammiges Gewebe mit sichtbarer Gefäßdurchsetzung.

Der *mikroskopische Befund* ergibt: angiomatöses Myxofibrom, wohl sicher maligner Natur.

Die Röntgenaufnahme vom 27. 6. zeigt deutlich weitere Vergrößerung der Hypophysengeschwulst. Am 29. 6. klagt Patient über Nachlassen der Sehkraft R und über stärkere Stirnkopfschmerzen mit dumpfem Druckgefühl über den ganzen Schädel hin.

Untersuchung am 23. VI. ergibt:

Visus: { R Fg in $2^1/_2$ m
L Amaurosis

Ophth. L starke, R beginnende temporale Abblassung.

1. VII. Allgemeinbefinden wird zusehends schlechter; Auftreten von Hirndruckerscheinungen. Unter den Symptomen einer Meningitis erfolgt am 12. VII. 29 der Exitus letalis.

Die Sektion ergibt eine eitrige Leptomeningitis, allgemeinen Infantilismus und einen knolligen Tumor von Kartoffelgröße in der Hypophyse, der nach der linken Nase zu durchgebrochen ist und die Stirnhöhle teilweise anfüllt.

Die mikroskopische Untersuchung aus der Geschwulst der Schädelbasis ergibt ein sog. Basalfibroid aus zellreichem, fibrillärem Gewebe. Der Kernreichtum wech-

selt an einzelnen Stellen; es finden sich Partieen, die als Fibrosarkom angesprochen werden können. Einige Teile der Geschwulst sind stärker ödematös, sodaß also myxomähnliche Gewebsstrukturen resultieren. Schnitte, die von Stücken aus der Gegend der Hypophyse angefertigt sind, lassen nichts mehr von Hypophysengewebe erkennen.

Epikrise.

Die Erscheinungen, die unser Patient zeigt, sind typisch diejenigen der Dystrophia adiposogenitalis, hervorgerufen durch einen Hypophysentumor. Es handelt sich dabei in der Regel um extraselläre Tumoren verschiedenster Natur; meistens sind es maligne Geschwülste (Ca. Sa, Gliome, Teratome), selten benigne (Adenome, Strumen, Cysten). Der vom Hypophysenstil oder Infundibulum aus sich entwickelnde Tumor bedingt nach 2 Richtungen hin Ausfallserscheinungen: Der Druck nach oben bewirkt Cerebralsymptome, die Ausdehnung nach unten, Zerstörung innersekretorisch wichtiger Hypophysenteile, sodaß die Dystrophia adiposo-genitalis erst die Folge einer Mitläsion des Hypophysenvorderlappens ist. Das allmähliche Wachstum des Hypophysentumors bei dem Pat. führte durch Druckwirkung zur Funktionsbehinderung bzw. Lähmung der Augenmuskeln.

Der Röntgenbefund am 22. IV. zeigt deutlich, welche Größe der Tumor schon erreicht hat, um zu so ausgeprägten Veränderungen der Sella turcica zu führen. Da die extrasellären Tumoren zunächst Gestaltsveränderungen des Sellaeingangs bewirken, muß der Tumor schon sehr groß sein, wenn (wie das Röntgenbild zeigt) die Proc. clinoid. ant. et. post. ganz verschwunden sind, und die Keilbeinhöhle selbst sehr weit ist. Die anfängliche Besserung auf die Röntgenbestrahlung mag sich wohl dadurch erklären, daß ein geringer Anteil der Tumorzellen auf die Bestrahlung reagierte und zu einer Schrumpfung des Tumors führte. Durch die Druckverminderung kommt es dann zu einem Erholen der äußeren Augenmuskeln, die wieder geringe Bewegungsfähigkeit erlangen. Bald danach zeigt sich die ganze Malignität der Geschwulst: Die destruierenden Tumormassen durchbrechen die Schädelbasis und füllen

beide Nasenseiten an. Der Sektions- und mikroskopische Befund (Basalfibroid mit sarkomatöser Entartung) bestätigte voll unseren Verdacht auf malignen Tumor.

Fall III.

57jähriger Patient K. L. aus D.

Anamnese: 2 Brüder und ein Neffe sind kurzsichtig, sonst ist von hereditären Sehstörungen nichts bekannt.

Patient hat sich bis jetzt voll arbeitsfähig und rüstig gefühlt. Hatte nie Kopfschmerzen oder Kopfdruck. Kein Alkohol- und Nikotinabusus. Seit Anfang 1925 bemerkt Patient langsame Abnahme des Sehvermögens auf beiden Augen. Suchte deshalb den Augenarzt Dr. P. in D. auf, der damals feststellte:

Visus:

R – 5,0 D ⌒ cyl – 1,0 D A 90° = $^5/_{15}$ – $^5/_{10}$,
L – 5,5 D ⌒ cyl – 0,5 A 90° = $^5/_{25}$ – $^5/_{20}$,

Erst am 30. 10. 25 kam Patient wieder zu Dr. P., da er mehr Beschwerden bei Naharbeit hatte.

Visus: R m. Gl. $^5/_{7,5}$ – $^5/_5$ L m. Gl. $^5/_{50}$ – $^5/_{35}$

Es fand sich ophth. am 30. 10. 25 linke Papille temporal abgeblaßt, rechte Papille noch von normaler Färbung.

30. X. 25.

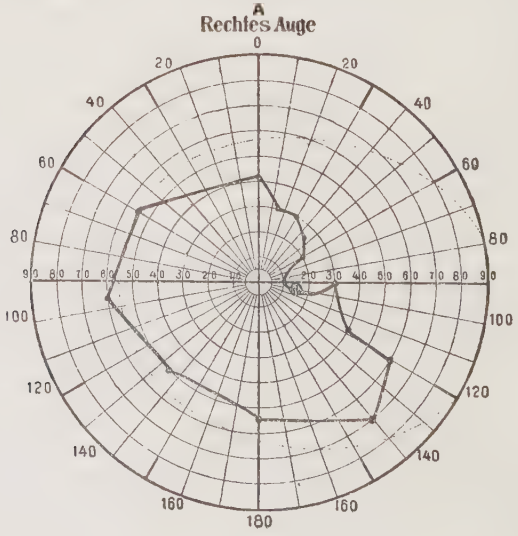

30. X. 25.

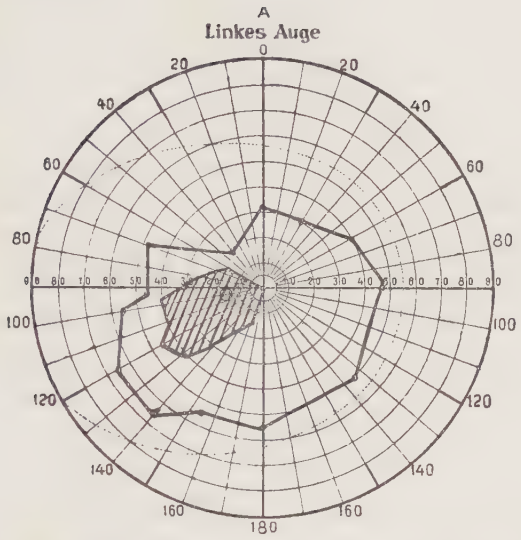

L Außengrenzen noch normal, centrales Skotom für Farben, rot wird excentrisch erkannt.

Eine intern-neurologische, sowie Nebenhöhlenuntersuchung mit Röntgendurchleuchtung der Sella turc. lehnte Pat. vorläufig ab.

Die innere Untersuchung im Nov. 25 ergibt nichts Wesentliches. Erst 8 Monate später, am 19. 7. 26 fand sich Pat. wieder bei Dr. P. ein. „Das Zeitungslesen geht schlechter, es fallen Buchstaben aus, die Buchstaben schieben sich übereinander.

Visus: $\begin{cases} \text{R m. Gl. } {}^{5}/_{7,5} \\ \text{L m. Gl. } {}^{5}/_{50} \end{cases}$

Ophth. beiderseits Atrophia nervi optici, links mehr als rechts. Papillen besonders temporal weiß entfärbt.

Se. cf. Schema S. 16.

Wegen weiterer subjektiver Verschlechterung (2 Monate später Visus L $^{1}/_{50}$. Handbewegungen excentrisch nach außen) ist Patient nunmehr zu einer Nebenhöhlenuntersuchung bereit, die am 27. 9. 26 vorgenommen wurde und nichts Pathologisches ergab.

Am 18. 10. 26. Wa. R. negativ.

19. VII. 26.

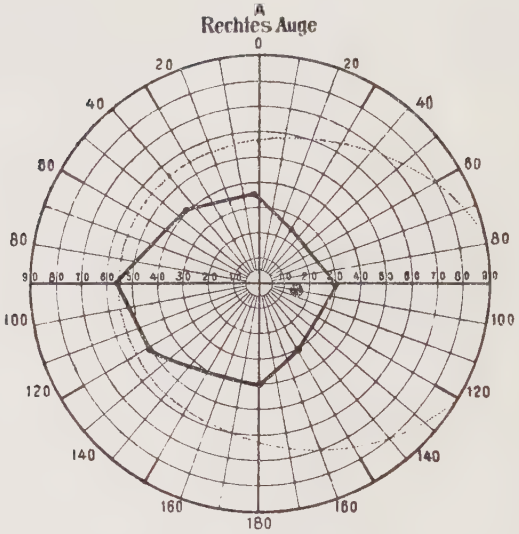

19. VII. 26

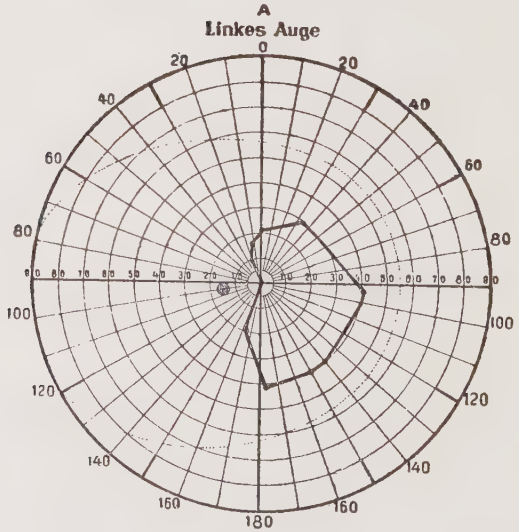

Zur Klärung der Diagnose wird Pat. am 22. 10. 26 in unserer Klinik eingewiesen. Hier wird ihm vorgeschlagen, da Verdacht auf Hypophysentumor besteht, eine Röntgenaufnahme des Schädels vornehmen zu las-

sen, sowie sich einer genauen neurologischen Untersuchung zu unterziehen. Die Untersuchung des Nervensystems ergab keinen krankhaften Befund. Dagegen zeigt die Profilaufnahme des Schädels eine starke Erweiterung und Auflockerung der Sella turc. Das Dorsum und die Proc. clin. post. sind vollkommen usuriert, der Sellaboden stark verdünnt. Die Sinus sphenoidales erscheinen verschmälert, wie zusammengedrückt.

Mit der Diagnose Hypophysentumor und dem Rat, sich einer Röntgenbestrahlungskur zu unterziehen, wird Pat. Herrn Dr. P. wieder überwiesen, der ihn zur Vornahme der Bestrahlungen am 15. 11. 26 in unsere Klinik schickte.

Befund vom 15. 11. 26: Visus:

R – 5,5 D ⌒ cyl – 1,0 D A v. = $^5/_{10}$ o. Gl. $\frac{0,2}{0,4}$

L – 5,5 D ⌒ cyl – 1,0 D A v. Hdbw. exc. außen keine Schrift. Beide Bulbi äußerlich o. B.

Ophth. R. Papille weißlich mit blasser Sichel temporal oben. Deutlicher Unterschied in der Farbe zwischen nasal und temporal; Gefäße eng. Linke Papille ebenfalls in toto weißlich, temporal jedoch ganz weiß. Arterien eng.

22. X. 26

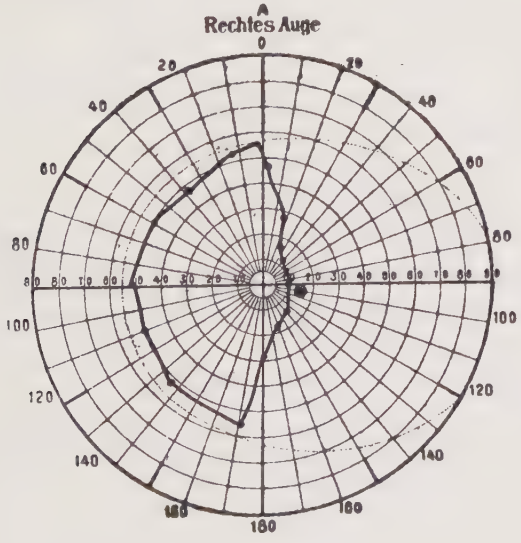

Temporale Hälfte ausgefallen. Farbenerkennen im erhaltenen Teil des Gesichtsfeldes gut.

Vom 15. bis 19. 11. 26 und vom 22. bis 26. 11. 26 10 Rö.-Bestrahlungen je $^{5}/_{10}$ H E D bei 3 mm Zinkfilter (Dickfilter), die Pat. gut verträgt.

26. 11. 26:

Visus: $\begin{cases} \text{R m. Gl. } ^{5}/_{7,5}\text{, o. Gl. } \frac{0,2}{0,4} \\ \text{L exc. Handbewegungen} \end{cases}$

Ophth. idem. Kontrollröntgenaufnahme am 15. 12. 26 ergibt: Tumor nach Form und Größe unverändert, aber schärfer abgegrenzt.

10. 1. 27: Sehen etwas weniger, sonst gutes Allgemeinbefinden.

Visus: R m. Gl. = $^{5}/_{15}$ – $^{5}/_{10}$, o. Gl. = $\frac{0,2}{0,4}$ mühsam Se. temporale Hemianopsie mit vertikaler Trennungslinie.

Erneute Bestrahlungskur; am 11., 12., 13., 14., 15., 17., 18., 19., 20., 21., 22., 24., 25., 26., 27., 28., 29., 31. I. und am 1. u. 2. II. je $^{1}/_{10}$ H. E. D. bei 3 mm Zinkfilter.

Visus: R m. Gl. = $^{5}/_{20}$, N = 0,5

15. II. 27

Visus: $\begin{cases} \text{R m. Gl. } = ^{5}/_{20} - ^{5}/_{15}\text{, o. Gl. } = 1{,}25 \text{ Schrift} \\ \text{L wieder innen Handbewegungen} \end{cases}$

1. III. 27

Visus: $\begin{cases} \text{R m. Gl. } = ^{5}/_{35}\text{, } 1{,}75 \text{ Schrift} \\ \text{L Grenze Fingerzählen, keine Schrift} \end{cases}$

Ophth. rechts nasal noch rötlich.

4. IV. 27

Visus: $\begin{cases} \text{R m. Gl. } = ^{5}/_{50} - ^{5}/_{35} \\ \text{L Finger in 1 m nach innen unten, keine Schr.} \end{cases}$

Se cf. Schema S. 19.

Vom 20. IV. bis 30. IV. Röntgenbestrahlungskur: am 20., 21., 22., 23., 25., 26., 27., 28., 29. und 30. IV. je $^{1}/_{5}$ H. E. D. bei 0,5 mm Zinkfilter.

3. 5. 27:

Visus: $\begin{cases} \text{R m. Gl. } = ^{5}/_{35} \text{ mühsam. } 1{,}25 \text{ Schrift} \\ \text{L Finger in 1 m} \end{cases}$

Se. = Sector unten innen.

4. IV. 27

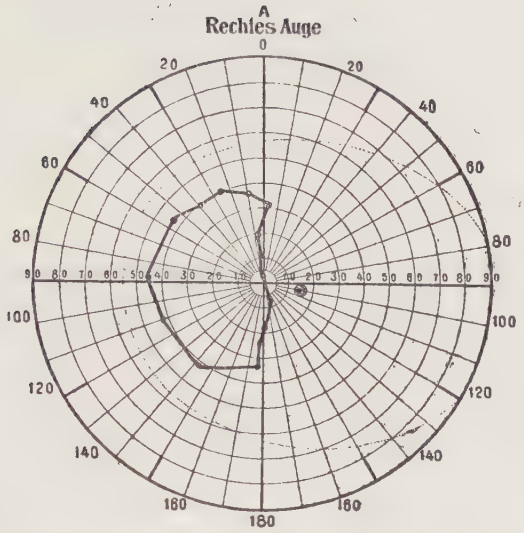

Ophth. R temporal weiß, nasal noch rötlich, L temporal weiß, nasal fast weiß.

27. 5. 27:

Visus: {R m. Gl. = $^{5}/_{50}$, 1,25 Schrift
{L Fg. in 1 m, Schrift 7,0

Se. L etwas weiter nach oben.

Ophth. idem.

23. VI. 27 etwas schlechter:

Visus: {R m. Gl. = $^{4}/_{50}$, 3,5 Schrift.
{L Fg. 1 m, 7,0 Schrift.

Se. L enger.

Erneute Bestrahlungskur: Vom 15. bis 19. VII. je $^{1}/_{4}$ H. E. D. bei 0,5 Zinkfilter. Vom 20. bis 23. VII. je $^{1}/_{5}$ H. E. D. bei 0,5 Zinkfilter.

Danach am 22. 7. 27:

Visus: {R m. Gl. = $^{4}/_{50}$, 1,75 Schrift
{L – 5,5 = Fg. 1,5 m, 7,0 einzelne Worte

Farben werden beiderseits erkannt.

22. 9. 27:

Visus: $\begin{cases} \text{R m. Gl.} = {}^{3}/_{35}, \text{ 2,25 Schrift} \\ \text{L Fg. 1 m} \end{cases}$

Se. wieder frei, Farben richtig erkannt.

28. 10. 27:

Visus: $\begin{cases} \text{R } {}^{4}/_{50} \\ \text{L Fg. in 2 m} \end{cases}$

Farben L rot, blau und gelb erkannt.

Ophth. idem.

Von Oktober 27 bis Februar 28 Status idem.

Ab 7. 2. 28 Röntgenbestrahlung: Vom 7. bis 16. III. je $^{1}/_{5}$ H. E. D. bei 0,5 mm Zinkfilter.

16. 3. 28:

Visus: $\begin{cases} \text{R m. Gl.} = {}^{4}/_{35}, \text{ 1,25 Schrift.} \\ \text{L Fg. 1 – 2 m, keine Schrift} \end{cases}$

Ophth. R temporal weiß, nasal weiß-rot. L temporal weiß, nasal zart weiß-rot.

Die Röntgenaufnahme ergibt Verkleinerung des Tumors, weswegen von Bestrahlung Abstand genommen wird.

Sehen unverändert bis Novb. 28, wo Patient über Abnahme des Sehvermögens links klagt.

27. IX. 28

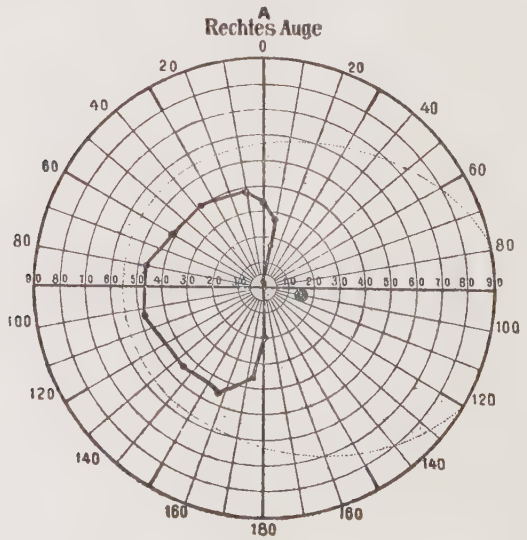

27. 9. 28:

Visus: { R m. Gl. $^4/_{35}$, 1,25 Schrift
L exc. Handbewegungen

Farben gleich gut erkannt.
Ophth. idem.
16. 1. 29:

Visus: { R $^4/_{25}$, 1,25 Schrift
L Sehen aufgehoben

Ophth. R nasal noch etwas graurot, sonst weiß.
17. 4. 29 Status idem.
10. 7. 29:
Visus: R m. Gl. = $^4/_{50} - ^4/_{35}$, 1,75 Schrift mühsam.
Se. wie bisher, Farben richtig. Zentrales Sehen etwas schlechter, deshalb erneut Bestrahlung: am 24., 25., 26., 27., 29. und 30. VII. je $^1/_{10}$ H. E. D. bei 3 mm Zinkfilter.
24. 7. 29: Visus idem. Neue Röntgenaufnahme hat keine Veränderungen ergeben.

Epikrise.

Der vorliegende Fall ist vor allem dadurch interessant, daß es sich um einen Hypophysentumor handelt, der außer den erwähnten Sehstörungen keinerlei andere Beschwerden verursachte. Patient fühlte sich immer wohl, klagte nie über Kopfschmerzen, Schwindel oder Symptome, die auf eine Hypophysenerkrankung hinweisen könnten. Solche Fälle verlangen ausserordentlich große Aufmerksamkeit von Seiten des Augenarztes, sie rechtzeitig zu erkennen und der richtigen Behandlung zuzuführen. Da bis zur Klärung der Diagnose schon $1^1/_2$ Jahre vergangen waren, hatte der Tumor bereits eine beträchtliche Größe erreicht. Die Erfahrung der Röntgendiagnostik bei Hypophysentumoren hat gelehrt, daß Tumoren, die – wie im oben erwähnten Röntgenbild – außer zu einer Verbreiterung und Weitung der Sellagrube zur Zerstörung des Sellaeingangs und zu einer starken Knochenverdünnung des Sellabodens geführt haben, meist bösartigen Charakter tragen. Es handelt sich vermutlich um einen intrasellären, re-

lativ langsam wachsenden Tumor, der durch Röntgenbestrahlung im allgemeinen nur wenig zu beeinflussen ist. Nach der ersten Röntgenbestrahlungskur zeigte sich eine leichte Besserung; der Visus rechts stieg von $^5/_{10}$ auf $^5/_{7,5}$. Danach kam es trotz wiederholter Bestrahlung zu einer langsam weiterschreitenden Abnahme des Sehvermögens rechts. Links dagegen zeigte sich eine erhebliche Besserung. Im Februar 29 war der Patient imstande, mit dem amaurotisch gewesenen linken Auge wieder Finger in 1 – 2 m zu erkennen, was für ihn eine wesentliche Besserung bedeutete, da es ihm die Orientierung im Raume erleichterte. Im November 28 trat trotz der objektiv nachweisbaren Verkleinerung des Tumors wieder eine Abnahme des Sehvermögens ein, sodaß im Januar nur noch eine Sehschärfe von R $^4/_{25}$, L Amaurose bestand.

Abgesehen vom Augenbefund, fühlte Patient sich im übrigen völlig wohl. Es ist dies doch mit Sicherheit dem Umstand zu danken, daß die Röntgenbestrahlung den Tumor am weiteren Wachstum hinderte, ja ihn sogar zurückzubilden vermochte.

Fall IV.

42jährige Tapezierersfrau M. B. aus L.

Anamnese: Am 14. 5. 29 suchte Patientin den Augenarzt Dr. L. in L. auf mit Klagen über erhebliche Sehstörungen und zeitweise Kopfschmerzen, die sie seit etwa 2 Monaten bemerkte. Es fand sich bei der ersten Untersuchung eine bedeutende Einschränkung des Gesichtsfeldes beider Augen im Sinne einer bitemporalen Hemianopsie.

Ophth. L Papille blaß, rechts vielleicht temporal ebenfalls.

$$\text{Visus: } \begin{cases} R\ ^5/_4 \\ L\ ^5/_{15} \end{cases}$$

Das Röntgenbild vom 1. 5. 29 zeigte eine stark vergrößerte Sella turcica. Da Verdacht auf Tumor bestand, wünschte Pat. in der Nervenklinik untersucht und evtl. auch operiert zu werden.

Die Untersuchung in der Nervenklinik ergab folgendes:

Pat. war angeblich bis jetzt nie ernstlich krank. Menses mit 12–13 Jahren bis zum 32. Jahr. Keine Beschwerden beim Aufhören. Sie war früher schon dick und sei vor 4 Jahren noch dicker geworden (170 Pfund), habe aber dann ohne Kur wieder abgenommen und wiege jetzt 140 Pfund. Seit 4 Jahren sei sie verändert: leicht aufgeregt, immer sehr müde und habe viel Kopfschmerzen. In letzter Zeit Zunahme der Beschwerden: Ziehende Schmerzen von der Gegend der linken Augenbraue nach oben und ins Ohr. Während der Schmerzanfälle sieht Pat. L schlechter. Dabei kein Erbrechen, kein Bewußtseinsverlust.

Befund: blasse Frau, adipös, Muskulatur auffällig weich, Haut gelblich-bleich, etwas gedunsen aussehend. Achselbehaarung fehlt, (erst vor einigen Jahren geschwunden), ebenso wie die sehr geringe Schambehaarung.

Innere Organe o. B.

Reflexe o. B.

Untersuchung am 31. 5. 29 in unserer Klinik ergibt:

Visus: $\begin{cases} \text{R } {}^{5}/_{20} \text{ cyl } 0{,}75 \text{ DA } 100^{0} = {}^{5}/_{15} \text{ N} = 0{,}6 \\ \text{L Fg. in } {}^{1}/_{2} \text{ m, Gl. b. n. N. } 7{,}0 \text{ excentr.} \end{cases}$

31. V. 29

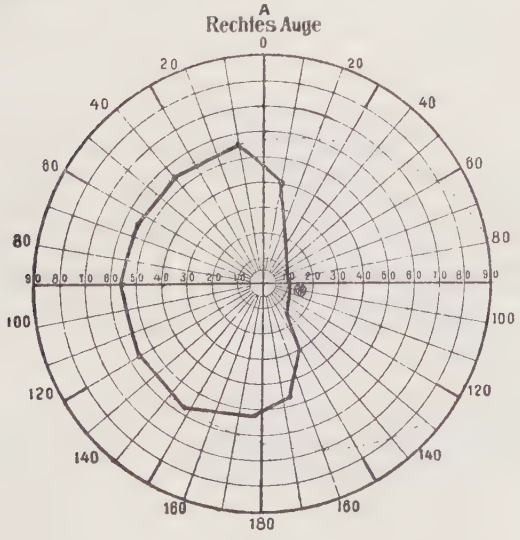

31. V. 29

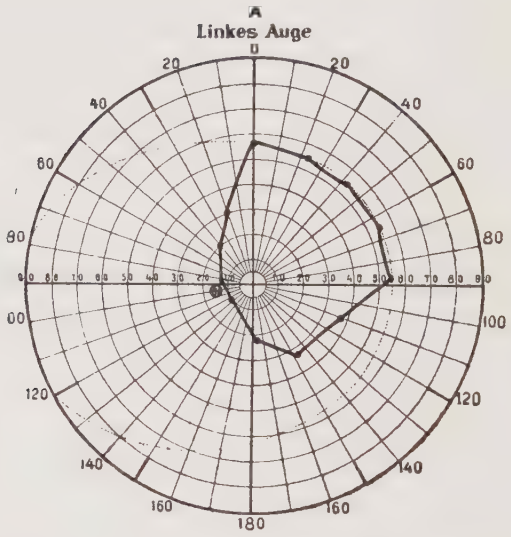

Se cf. Schema: beiderseits bitemporale Hemianopsie, L außerdem von unten innen eingeengt.

Beiderseits Katarakta incipiens.

Ophth. R temporal blasse Papille, L Papille in toto blaß.

Pupillen sind gleich weit, rechts noch leidliche, L nur noch am Mikroskop wahrnehmbare Lichtreaktion.

Es wird der Pat. vorgeschlagen, eine Röntgenbestrahlungskur des Hypophyseutumors vornehmen zu lassen.

Am 13. 6. 29 Beginn der Röntgenbestrahlung.

Am 19. 6. 29 wird Pat. nach 8 Röntgenbestrahlungen

am 10. VI. 29 1/4 H. E. D. bei 0,5 Cu-Filter
am 11. VI. 29 1/3 H. E. D. bei 0,5 Cu-Filter
am 12. VI. 29 1/2 H. E. D. bei 0,5 Cu-Filter

vom 14.–19. VI. je 1/3 H. E. D. bei 0,5 Cu-Filter entlassen und zur erneuten Bestrahlung in 4 Wochen wiederbestellt. Pat. hat sich aber im Verlaufe der Erkrankung nicht mehr eingefunden.

Epikrise.

Bei Frau B. handelte es sich um einen ausgesprochenen Fall von Hypophysentumor, der (wie in Fall II),

unter den Erscheinungen einer Dystrophia adiposogenitalis verlief und in relativ kurzer Zeit zu hochgradigen Sehstörungen führte. Bei der ersten Untersuchung am 14. V. 29 durch den Augenarzt Dr. L., also etwa 2 Monate seit dem ersten Auftreten von Sehbeschwerden, zeigte sich röntgenologisch eine stark ausgeweitete Sella turcica mit Zerstörung der Keilbeinhöhle und der proc. clin. ant. et. post. Klinisch fand sich eine bedeutende Gesichtsfeldeinschränkung beider Augen im Sinne einer bitemporalen Hemianopsie und ein Visus von R $^5/_4$, L $^5/_{15}$. 14 Tage später, bei der ersten Untersuchung am 31. V. 29 in unserer Klinik, war es schon zu einer erheblichen Verschlechterung des Visus gekommen, der R nur noch $^5/_{20}$ betrug, L auf Fingerzählen in $^1/_2$ m gesunken war. Das Gesichtsfeld zeigte R vollkommene temporale Hemianopsie, L außerdem eine Einschränkung von nasal unten.

Hier wurde der Patientin eine sofortige Rö-Bestrahlungskur empfohlen, deren 1. Teil auch in der hiesigen Med.-Klinik durchgeführt und von Frau B. gut vertragen wurde.

Da Pat. sich aber in der Folgezeit nicht wieder vorgestellt hat, ist es nicht möglich, über den weiteren Verlauf der Erkrankung zu berichten.

Literaturverzeichnis.

1. Klinische Monatsblätter für Augenheilkunde 1914, S. 52 und 653 ff.
2. Klinische Monatsblätter für Augenheilkunde 1926, Bd. I, S. 546 und 567 ff.
3. Deutsche Medizinische Wochenschrift 1925, II, S. 910.
4. Handbuch der Röntgen- und Radiumtherapie Bd. II, S. 375 ff.
5. Lehrbuch der Strahlentherapie Bd. III, 1926.

* * *

Dem Herrn Geh. Prof. Dr. *Wagenmann* spreche ich am Schlusse meiner Arbeit für die Überlassung des Themas sowie für die freundliche Unterstützung bei der Ausführung meinen verbindlichsten Dank aus.

Lebenslauf.

Ich bin am 28. April 1904 als Tochter des Augenarztes Karl Schneider zu Neunkirchen (Saar) geboren. Dort besuchte ich das Lyzeum und später das Oberlyzeum in Saarbrücken, das ich im März 1923 mit dem Zeugnis der Reife verließ. Ich studierte dann Medizin in Heidelberg (5 Semester), Freiburg (2 Semester), und Wien (2 Semester). Die ärztliche Vorprüfung bestand ich im Juli 1925 in Heidelberg und ebendort auch im Januar 1929 das Medizinische Staatsexamen.